# Ablación septal con alcohol de rescate en miocardiopatía hipertrófica obstructiva y tormenta eléctrica refractaria

## *Bail-out alcohol septal ablation in the management of obstructive hypertrophic cardiomyopathy and refractory electrical storm*

Piero Custodio-Sánchez[a,*], Marco A. Peña-Duque[a], Santiago Nava-Townsend[b], Hugo Rodríguez-Zanella[c], Gabriela Meléndez-Ramírez[d] y Eduardo A. Arias[a]

[a] *Departamento de Cardiología Intervencionista, Instituto Nacional de Cardiología Ignacio Chávez, Ciudad de México, México*
[b] *Departamento de Electrofisiología, Instituto Nacional de Cardiología Ignacio Chávez, Ciudad de México, México*
[c] *Departamento de Ecocardiografía, Instituto Nacional de Cardiología Ignacio Chávez, Ciudad de México, México*
[d] *Departamento de Resonancia Magnética, Instituto Nacional de Cardiología Ignacio Chávez, Ciudad de México, México*

**VÉASE CONTENIDO RELACIONADO:**
https://doi.org/10.24875/RECIC.M19000067
https://doi.org/10.24875/RECIC.M19000068

## PRESENTACIÓN DEL CASO

Se presenta el caso de un varón de 51 años sin antecedentes médicos. Un mes antes de su ingreso comenzó con palpitaciones rápidas asociadas a diaforesis, náuseas y vómitos. El electrocardiograma y el Holter mostraron episodios recurrentes de taquicardia ventricular monomórfica (figura 1). En la exploración física se encontró un soplo expulsivo aórtico que aumentaba con la maniobra de Valsalva. La ecocardiografía transtorácica mostró una hipertrofia septal asimétrica obstructiva, con un diámetro septal máximo de 32 mm (figura 2A), un gradiente de 65 mmHg en el tracto de salida del ventrículo izquierdo y un movimiento anterior sistólico de la válvula mitral con insuficiencia moderada. La resonancia magnética cardiaca evidenció una fibrosis miocárdica extensa como factor de riesgo de muerte súbita (figura 2B y vídeo 1 del material adicional). Se inició tratamiento con amiodarona, propranolol y, como prevención secundaria, se implantó un desfibrilador automático. El paciente reingresó a los 4 meses en tormenta eléctrica, con múltiples descargas apropiadas por el dispositivo implantado. Se administró sedación profunda, ventilación mecánica y soporte hemodinámico, y se decidió realizar un

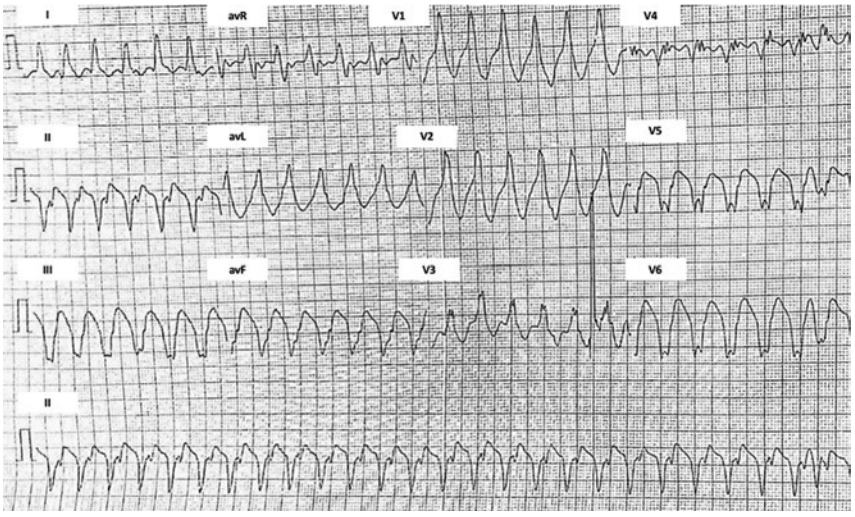


**Figura 1.** Electrocardiograma inicial. Taquicardia ventricular, origen en el septo medio e inferior del ventrículo izquierdo.

* **Autor para correspondencia:** Juan Badiano 1, Col. Belisario Domínguez, Sección XVI, 14080 Tlalpan, Ciudad de México, México.
Correo electrónico: custodiomed@hotmail.com (P. Custodio-Sánchez).

*Online:* 21-10-2019.
Full English text available from: www.recintervcardiol.org/en.
https://doi.org/10.24875/RECIC.M19000066
2604-7306 / © 2019 Sociedad Española de Cardiología. Publicado por Permanyer Publications. Este es un artículo *open access* bajo la licencia CC BY-NC-ND 4.0.

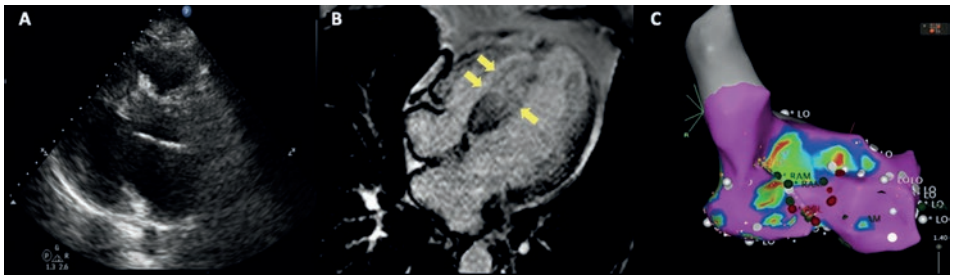


**Figura 2.** **A:** ecocardiografía transtorácica. Septo interventricular con diámetro de 32 mm. **B:** resonancia magnética que muestra la contrastación tardía (flechas). **C:** estudio electrofisiológico e intento de ablación de macrorreentrada septal. LO: etiqueta de voltaje; RAM: etiqueta de electrograma local.

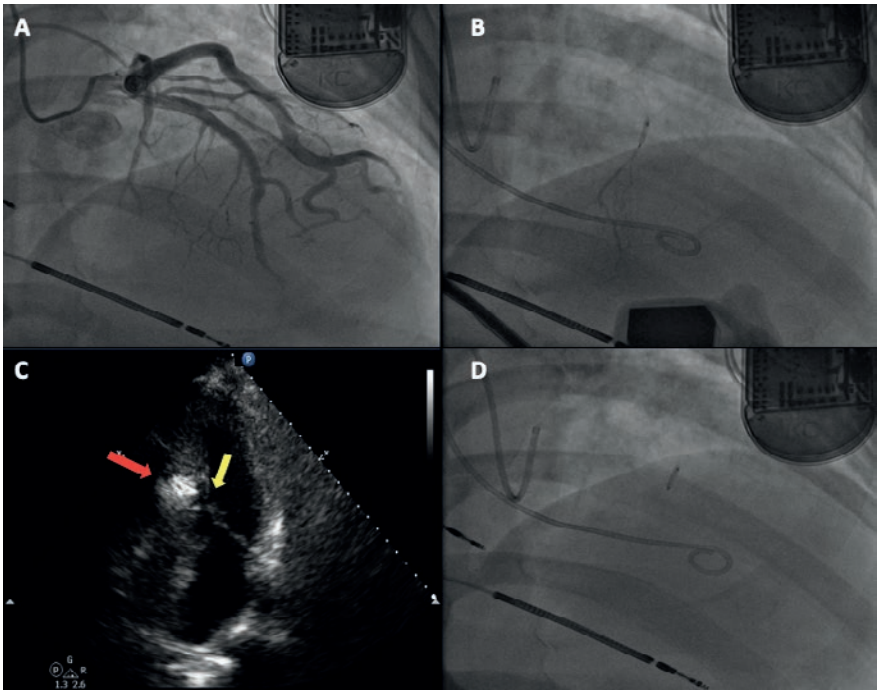


**Figura 3.** **A:** coronariografía. **B:** inyección de contraste burbujeado en la segunda rama septal. **C:** contrastación de la zona septal susceptible (flecha). **D:** balón *over the wire* a través del cual se administró el alcohol.

bloqueo del ganglio estrellado; sin embargo, la evolución fue desfavorable y el paciente persistió con episodios de taquicardia ventricular, lo cual motivó una cartografía electrofisiológica (sistema CARTO 3, Biosense Webster, Israel). Se intentó, sin éxito, la ablación de un circuito de macrorreentrada septal del ventrículo izquierdo relacionado con la taquicardia ventricular clínica (figura 2C).

Se decidió realizar una ablación septal con alcohol de rescate, en la que se registró un gradiente intraventricular de 65 mmHg y tras la extrasistolia de 110 mmHg; se realizó una inyección de contraste burbujeado para elegir la rama septal objetivo (figura 3) y una inyección de 0,1 ml de alcohol por cada milímetro de septo contrastado. En la ecocardiografía se midió un septo contrastado de 23 mm y se administraron 2,3 ml de alcohol en la segunda rama septal.

## MATERIAL ADICIONAL

Se puede consultar material adicional a este artículo en su versión electrónica disponible en https://doi.org/10.24875/RECIC.M19000066.